

Fokusthema  
**Implantologie &  
 Implantatprothetik**

**DOC** PARODONTOLOGIE &  
 IMPLANTOLOGIE  
 DENTAL ONLINE CHANNEL

Diesen Artikel mit Literaturliste  
 und weitere Beiträge zum  
 Thema finden Sie auch unter  
[pi.dental-online-channel.com/  
 implantologie](http://pi.dental-online-channel.com/implantologie)



### 3D-Implantatplanung

# Der digitale Workflow – ein Gewinn für alle Beteiligten?

Dr. Dr. Rainer Fangmann MSc MA, Helena Fangmann und Ztm. Fabian Zinser

Im Mittelpunkt jedes Therapiekonzeptes steht ein Patient mit seinen Ansprüchen, Wünschen und Ängsten. Insbesondere bei implantatgestützten Rekonstruktionen ermöglicht der Einsatz moderner Techniken im digitalen Workflow dem Team aus Chirurg, Protethiker und Zahntechniker, den Patienten in weniger Sitzungen vorhersagbar zu versorgen als bei einem rein analogen Vorgehen.

**Indizes: Intraoraler Scan, 3D-Druck, Hybridabutment, CAD/CAM Workflow**

## **?** Fragen zum Patientenfall

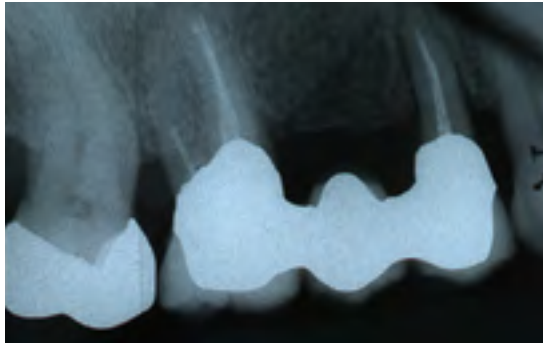
### Wo genau liegt der Vorteil des digitalen Workflows für den Patienten?

**Dr. Dr. Rainer Fangmann MSc MA:** Bereits mit der 3D-Planung wird der Intraoralscan durchgeführt, um eine prothetisch korrekte Planung der Implantate zu erzielen. Nach Einheilung der Zahnimplantate ist nur noch ein Teilsacan notwendig. Dies bedeutet eine erhebliche Reduktion der Patientenbehandlungszeit und -belastung. Zudem erfordert der digitale Workflow eine engere Vernetzung zwischen der Chirurgie, der Prothetik und der Zahntechnik. Hier ist Teamarbeit gefordert und in der Regel mit Qualitätssteigerungen assoziiert [1].

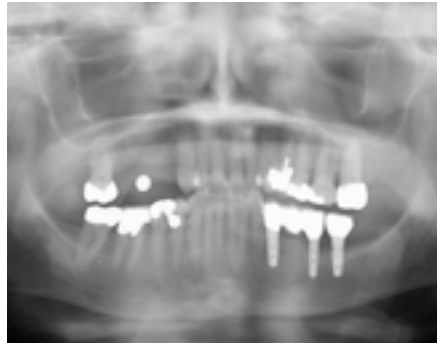
**Helena Fangmann:** In der konventionellen Implantologie sind die klassischen Abformverfahren eine seitens der Behandler oft unterschätzte Belastung für den Patienten. Im analogen Workflow erfolgt zunächst eine Abformung zur Herstellung des individuellen Löffels und dann die Implantatabformung mit dem individuellen Löffel, wobei stets eine intraorale Verblockung der Abformpfosten [2] erfolgen sollte.

**Ztm. Fabian Zinser:** Ein bedeutender Vorteil aus Patientensicht ist die Qualität der übermittelten Daten an das Dentallabor. Mittels intraoralem Farbscan ist der Zahntechniker im Labor in der Lage, sich ein besseres Bild von der Patientensituation zu verschaffen. Dies hilft, die Prozesssicherheit zu erhöhen und reduziert Behandlungszeiten.

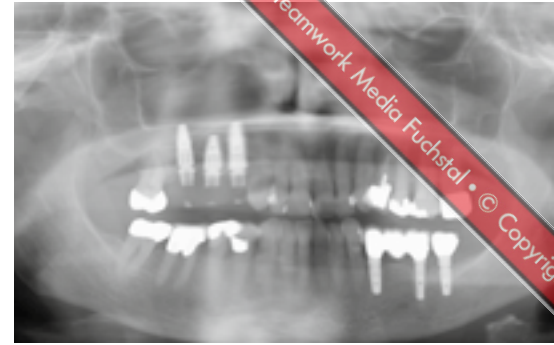
Fuchstal • © Copyright 2018 Teamwork Media Fuchstal • © Copyright



1 Ausgangssituation Zahnfilm



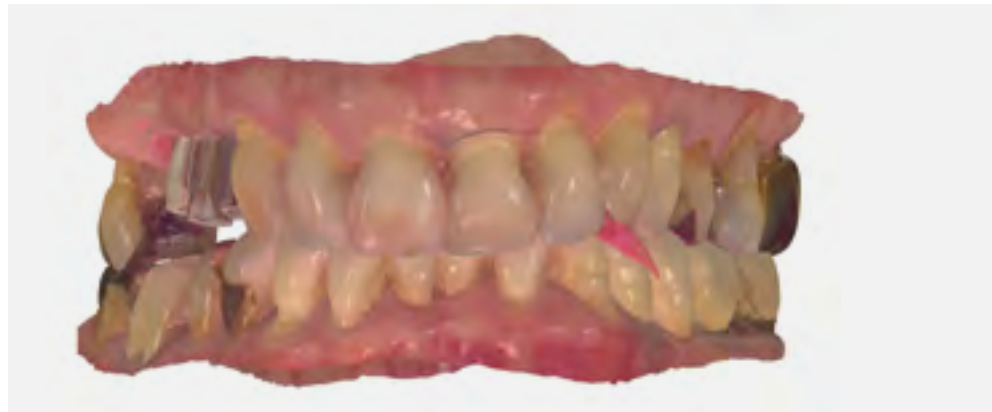2 Präoperative Messkugelaufnahme



3 Verschraubtes und verblocktes Langzeitprovisorium aus PMMA

### Anamnese

Die 76-jährige Patientin stellt sich mit einer seit Jahren bestehenden Brückenversorgung im ersten Quadranten in der Praxis vor (Abb. 1). Die Pfeilerzähne 14 und 16 waren seit Jahren wurzelkanalbehandelt. Der mesiale Brückenpfeilerzahn zeigte eine apikale Beherdung mit Parodontalspaltverbreiterung. Insgesamt wies die Brücke einen Lockerungsgrad von 1 bis 2 auf. Die hauszahnärztlich angebotene erneute zahngetragene Brückenversorgung mit Ausdehnung auf den Eckzahn 13 wurde von der Patientin nicht favorisiert. Deshalb wurde der Patientin eine Entfernung der gesamten Brücke mit Sofortimplantation und Sofortversorgung in Nonokklusion angeraten (Abb. 2). Es wurden in Lokalanästhesie drei Straumann Bone Level Tapered Implantate gesetzt. In derselben Sitzung erfolgte die konventionelle Abformung

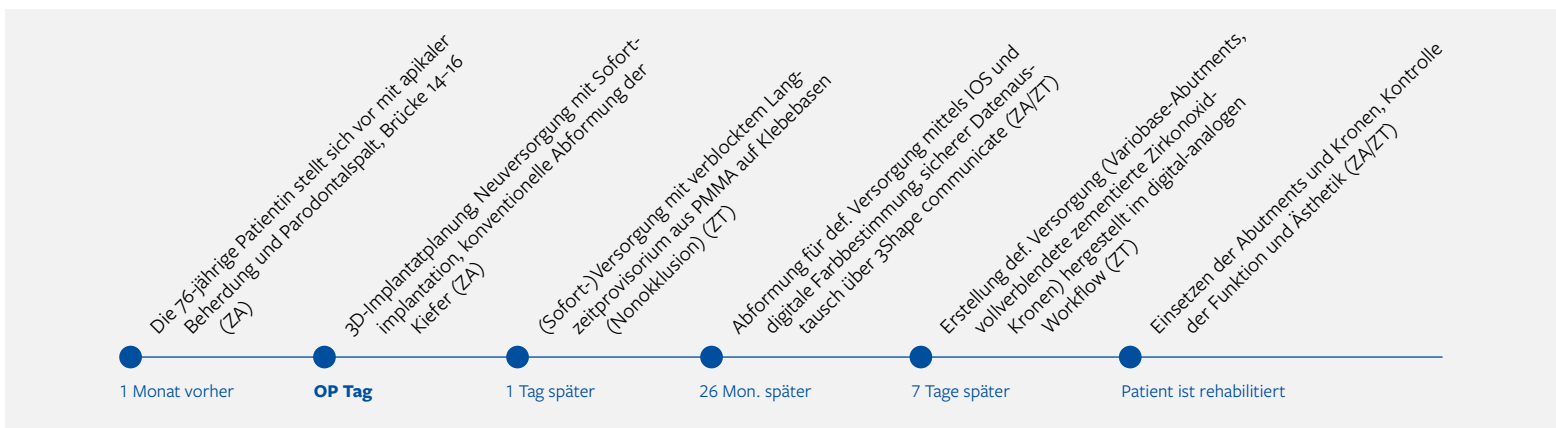


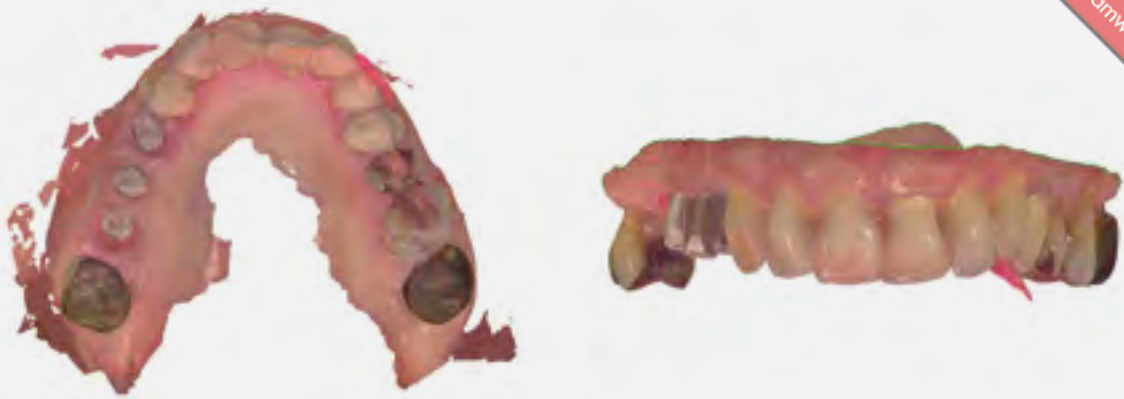
4 Intraorale Scandaten in Okklusion

beider Kiefer. Binnen 24 Stunden wurde ein verschraubtes und verblocktes Langzeitprovisorium aus PMMA auf Klebebasen (Straumann) in Nonokklusion erstellt (Abb. 3). Dieses Langzeitprovisorium verblieb 26 Monate in situ. Nach dem Entfernen des Langzeitprovisoriums zeigten

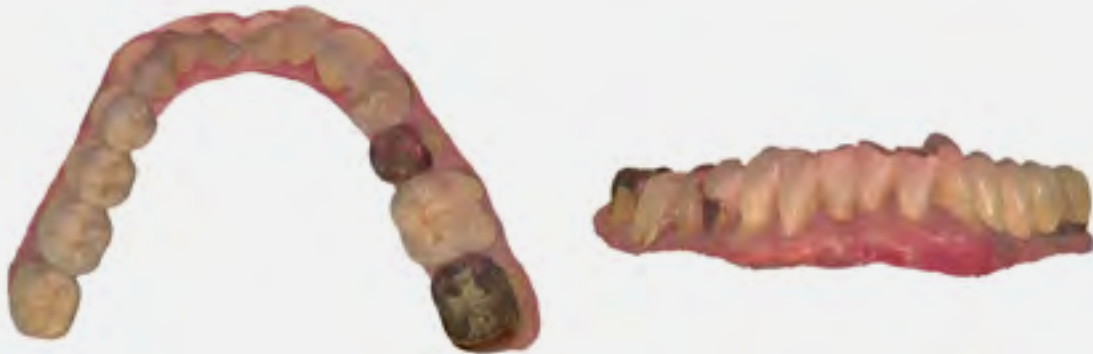sich perfekt ausgeformte Schleimhaut-emergenzprofile. Es wurden die entsprechenden Scanbodies eingeschraubt. Die Scandaten wurde mit dem 3Shape Trios 3 von Straumann erhoben und dem Labor übersandt (Abb. 4). Die Farbbestimmung erfolgte über den Scanner.

## Therapieschritte und involvierte Teammitglieder





5 Intraorale Scandaten vom Oberkiefer: Die von der Praxis gelieferten Rohdaten werden im Labor beschnitten und bereinigt



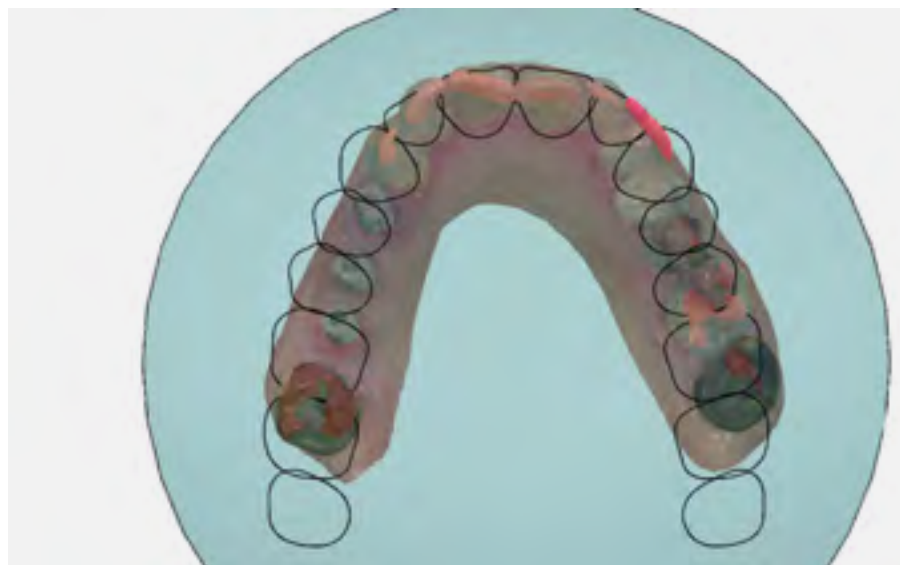
6 Intraorale Scandaten vom Unterkiefer: Auch Zahnersatz mit metallischen Oberflächen werden vom Trios-Scanner detailgetreu erfasst

### Digitale Auftragsannahme

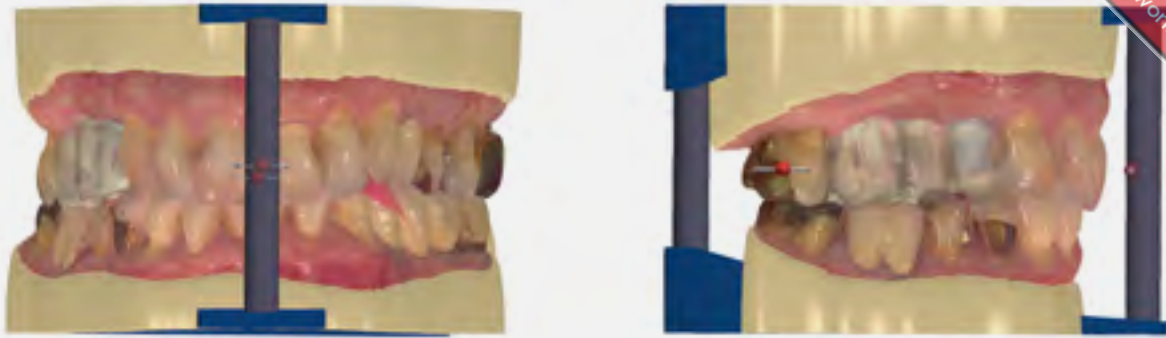Der Datensatz erreichte das Dentallabor via 3shape communicate, einer Plattform, die den sicheren Datenaustausch zwischen den Partnern ermöglicht. Auf der Weboberfläche von communicate kann sich der Nutzer einen groben Überblick mittels zur Verfügung gestellter Screenshots über den Fall verschaffen. Der digitale Auftragszettel enthält alle für den Fall relevanten Daten, wie Art der Arbeit, Art der Implantate, Zahnfarbe et cetera. Besonders praktisch ist die hier einzurichtende E-Mail-Benachrichtigung. Wann immer dem Dentallabor ein neuer Fall zugesandt wird, erhält es per E-Mail die Benachrichtigung, dass ein neuer Fall vorliegt und von wem er gesendet wurde. In der Desktop-Anwendung des Dental Designers (3Shape) wird der Nutzer ebenfalls auf den neuen Fall aufmerksam gemacht. Die Trios Inbox ermöglicht es ihm, über die Annahme oder

Ablehnung des Falls zu entscheiden. In den Systemeinstellungen kann der Nutzer allerdings auch optional hinterlegen, dass alle neuen Fälle automatisch

angenommen werden. Diese erscheinen dann in der gewohnten Auftragsliste und werden durch ein Bild des Trios Scanners symbolisiert. Der Techniker kann nun



7 Festlegung der Okklusionsebene im Dental Designer



8 Digitale Modellherstellung mit Artikulationshilfen

mit der Weiterverarbeitung beginnen. Zuerst wird der Auftrag geprüft. Im hier geschilderten Fall erfolgte die Versorgung von drei Straumann RC Implantaten mittels Variobase-Abutments mit der Sekundärteilhöhe 3,5 mm und vollverblendeten zementierten Zirkonoxid-Kronen.

**Digitales Design**

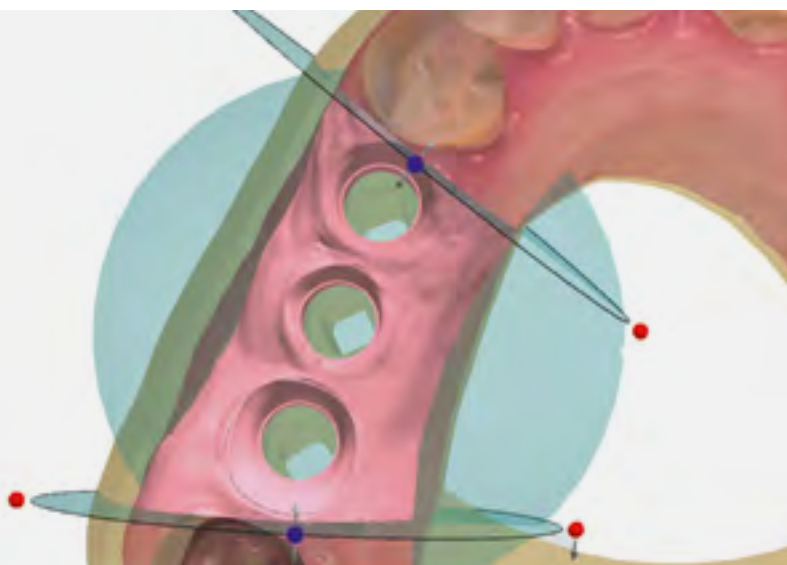
Der Workflow ergibt sich aus der Programmierung. Als erster Schritt erfolgt die Datenbereinigung. Hierbei entfernt der Techniker nicht-relevante Bereiche des Scans sowie mögliche Artefakte. (Abb. 5 und 6) Er richtet die Scans im virtuellen Artikulator ein und legt somit bereits den Grundstein für die folgende

digitale Modellverarbeitung (Abb. 7). Im folgenden Schritt werden die mit dem 3Shape Trios 3 intraoral erfassten Scanmarker mit den in der Dental Designer Software hinterlegten DME-Dateien registriert. Hierbei ist besondere Präzision gefordert. Wird der Scanmarker nicht präzise registriert, ist die virtuelle Implantatposition nicht richtig dargestellt und die gefertigte Prothetik wird nicht passen. Softwareseitig stehen dem Nutzer zwei Arten der Registrierung zur Verfügung: die Ein-Punkt- und die Drei-Punkt-Registrierung. Je nach eingesetztem Scanmarker erweist sich die eine oder andere Variante als vorteilhafter. In dem gezeigten Fall erfolgte die Registrierung im Drei-Punkt-Verfahren. Die Software erzeugt im Anschluss automatisch

die hinterlegten Datensätze der Modell-analoge und die in der Auftragsanlage ausgewählten Abutmentgeometrien in ihrer jeweilig korrekten Position. Die Ausformung des Emergenzprofils sowie die finale Gestaltung der Abutments werden im Dental Designer mittels Backward-Planning erstellt, das heißt, die zu versorgenden Zähne werden im ersten Schritt vollanatomisch in ihrer finalen Form und Ausdehnung modelliert. Danach arbeitet der Zahntechniker „rückwärts“ und erzeugt so die optimalen Abutments in Abhängigkeit des digitalen Wax-ups sowie die exakt reduzierten Zirkonoxid-Gerüste.

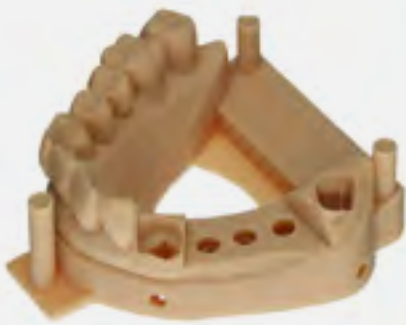**Digitale Arbeitsvorbereitung**

Mit der Fertigstellung des Designs der Abutments sowie der Verblendkappen führt die Software den Zahntechniker in die digitale Arbeitsvorbereitung. Bereits im ersten Schritt legte der Zahntechniker die Okklusionsebene fest und bereinigte die Scans. Aus diesem aufbereiteten Datensatz wurden digitale Arbeitsmodelle erstellt. Praktisch ist die Möglichkeit, Beschriftungen direkt in die Modelle einzupflegen, um so im Laboralltag eine direkte Zuordnung zu gewährleisten. An die Modelle wurden jeweils drei Artikulationshilfen angesetzt (Abb. 8). Abschließend segmentierte der Zahntechniker die Zahnfleischmaske (Abb. 9) und die Software stanzte automatisch die bereits im Vorfeld erstellten Abutments sowie die hinterlegten digitalen Laboranaloge aus.

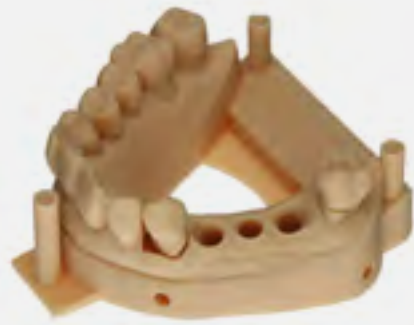

9 Festlegung der Zahnfleischmaske

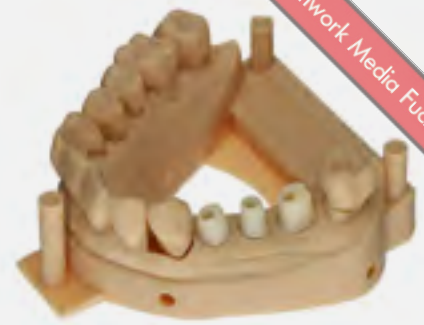



10



11

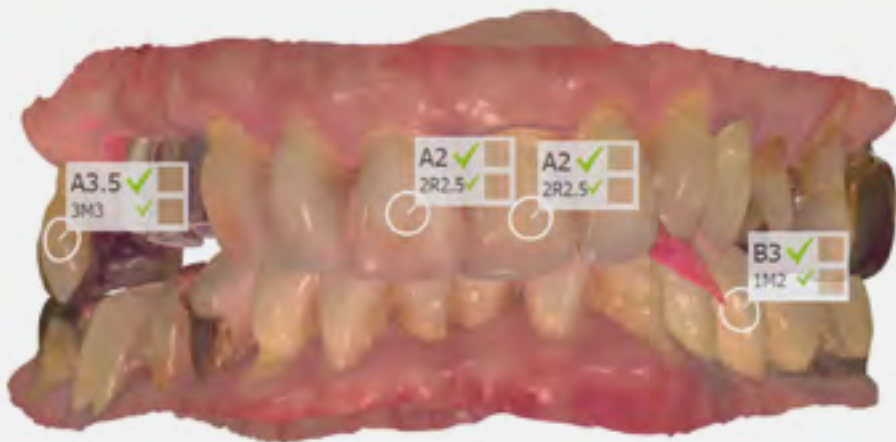

12

10 Modellsituation ohne Stümpfe und Laboranaloge

11 Modellsituation mit entnehmbaren Stümpfen und Zahnfleischmaske

12 Modellsituation mit Hybrid-Abutments

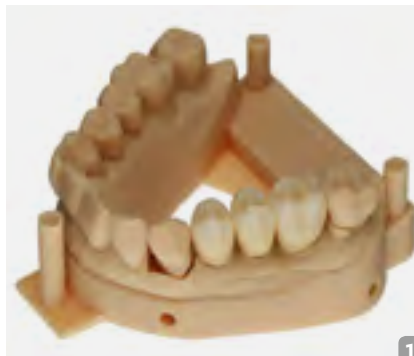

13

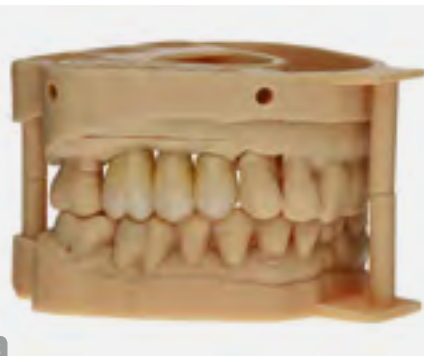13 Die digitale Farbbestimmung erfolgte mit dem Scanner

14 Modellsituation mit verblendeten Kronen

15 Modellsituation in Okklusion



14



15

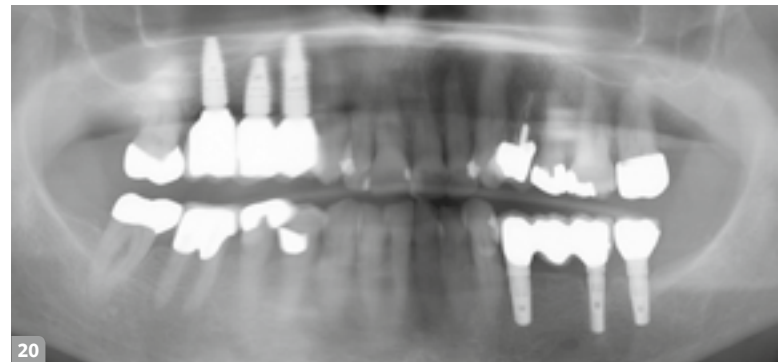
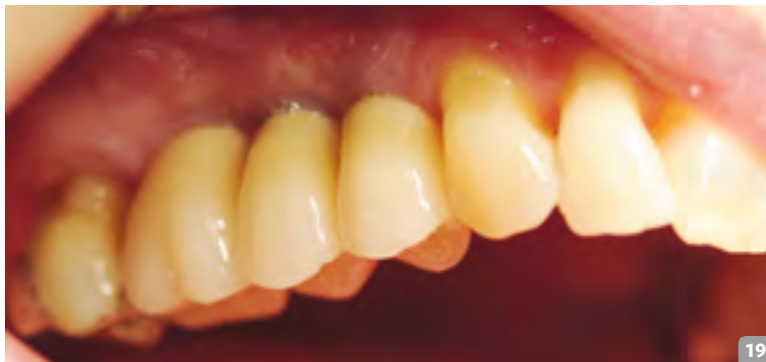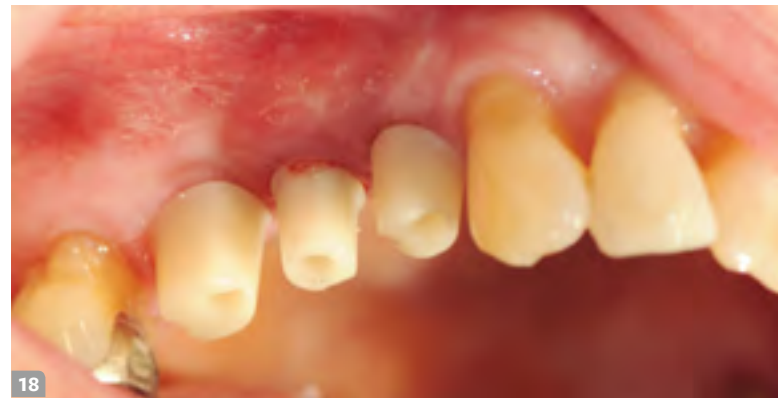
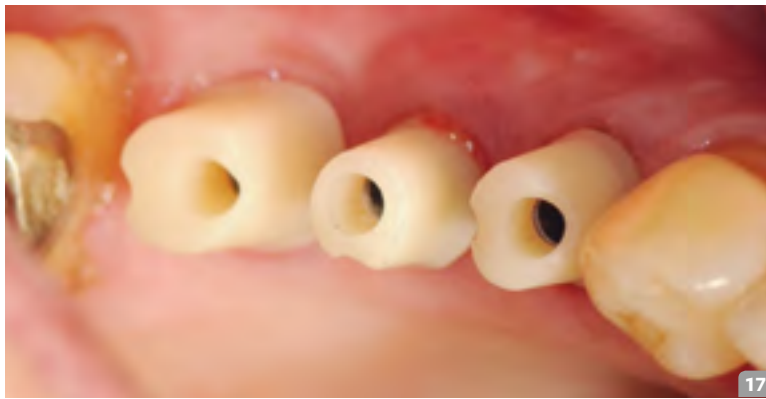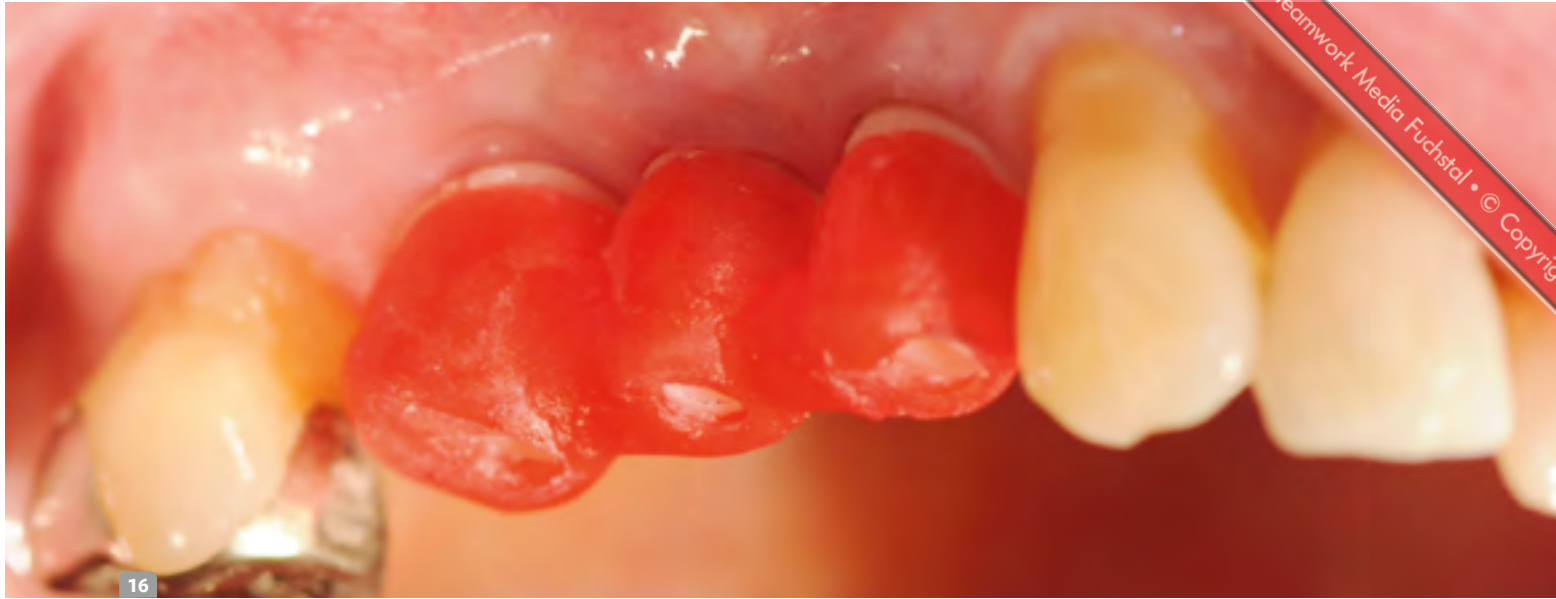### Digital trifft analog

Die erstellten digitalen STL-Daten der Modelle wurden in der CAM-Software des 3D-Druckers positioniert und zum Drucker gesendet. In der CAM-Software der Fräsmaschine erfolgte das Nesting der designten Abutments und Verblendkappen in einem Zirkonoxid-Block (Abb. 10 bis 12). Hier endete die digitale Prozesskette im vorliegenden Fall.

Die gedruckten Modelle artikulierten das Dentallabor ein. Ebenso wurden die digitalen Laboranaloge im Modell mit Pattern Resin fixiert. Die Aufbereitung der Abutments und die damit verbundene Güte der Oberfläche erfolgte nach dem von Rinke et al. erarbeiteten Protokoll. Zur Verbindung von Variobase und Zirkonoxid kam ein Multilink Hybrid-Abutment zum Einsatz. Im Anschluss erfolgte die keramische Verblendung der anatomisch

reduzierten Zirkonoxid-Kappen nach den Vorgaben des intraoralen Scans (Abb. 13) und der Versand in die Praxis (Abb. 14 und 15). Nach dem Einbringen der Abutments auf Klebebasis mit 35 Ncm (Abb. 16 bis 18) wurden die Schraubenkanäle mit Komposit verschlossen. Die definitiven Kronen wurden nach der Ästhetik-, Funktions- und Okklusionsprüfung mit implantlink semi Forte von Detax eingesetzt (Abb. 19 und 20).

Fuchstal • © Copyright 2018 Teamwork Media Fuchstal • © Copyright



16 Eingliederung mittels Übertragungsschlüssel aus Pattern Resin | 17 & 18 Okklusalanalysen der Hybridabutments in situ  
19 Abschlussbild | 20 Abschluss-OPG

**Fazit**

Die Digitalisierung der Zahnmedizin und der Zahntechnik, wie in diesem Fall gezeigt, schafft es, eine effiziente und damit rationelle Versorgung unserer Patienten zu ermöglichen. Behandlungszeiten können reduziert werden. Wichtige Informa-

tionen werden mittels Trios Intraoralscan in Farbe an das zahntechnische Labor übermittelt und befähigen die beteiligten Zahntechniker, umfangreiche Impressionen des Patienten zu erhalten. Zudem stärkt der digitale Workflow die Teamarbeit. „Teamarbeit halbiert den Aufwand und verdoppelt den Nutzen.“ [1] ■

**Literatur**

- [1] Meier, Rolf (2006): Erfolgreiche Teamarbeit. 25 Regeln für Teamleiter und Teammitglieder. Offenbach: Gabal.
- [2] Gernet, Wolfgang; Biffar, Reiner; Schwenzer, Norbert; Ehrenfeld, Michael (Hg.) (2011): Zahnärztliche Prothetik. 4. Aufl. s.l.: Georg Thieme Verlag KG. Online verfügbar unter <http://dx.doi.org/10.1055/b-002-19442>.

## Die Autoren



**Dr. Dr. Rainer Fangmann MSc MA** erhielt 1993 die Approbation als Arzt und 1995 die Approbation als Zahnarzt. Danach promovierte er an der MHH zum Dr. med. und Dr. med. dent. Im Jahr 1995 begann er die Facharztausbildung an der Klinik für Mund-, Kiefer- und Gesichtschirurgie der Universität zu Köln und schloss diese 1999 mit der Anerkennung als Facharzt für MKG-Chirurgie und als Fachzahnarzt für Oralchirurgie ab. Seit 2002 verfügt er über den Tätigkeitsschwerpunkt Implantologie (DGI) und rezertifizierte sich in den Jahren 2007, 2012 und 2017. Seit 2003 ist Dr. Dr. Fangmann niedergelassen in einer Gemeinschaftspraxis mit Zahnärztin Helena Fangmann in Wilhelmshaven. 2004 absolvierte er den Master of Science Implantologie (Donau-Universität Krems) und 2011 den Tätigkeitsschwerpunkt Implantatprothetik sowie Zahntechnik (DGI), rezertifiziert 2016, 2017 Studienabschluss: Master of Arts im Masterstudiengang „Integrated Practice in Dentistry“ der Zahnärztlichen Akademie Karlsruhe und der Universität Magdeburg; Mitglied im ITI.



**Helena Fangmann** absolvierte 1987 ihre Gesellenprüfung zur Zahntechnikerin in Koblenz und war anschließend ein Jahr als Zahntechnikerin in Koblenz tätig. 1997 erfolgte die Approbation als Zahnärztin, von 1997 bis 1999 war sie als Assistenz Zahnärztin in Köln tätig. Seit 2003 ist Helena Fangmann

niedergelassen in einer Gemeinschaftspraxis mit MKG-Chirurg und Zahnarzt für Oralchirurgie Dr. Dr. Rainer Fangmann MSc MA in Wilhelmshaven. Helena Fangmann absolvierte 2013 das Curriculum Implantatprothetik und Zahntechnik der DGI, 2015 den Tätigkeitsschwerpunkt Implantatprothetik und Zahntechnik (DGI) sowie 2017 das Curriculum Alterszahnheilkunde an der Zahnärztlichen Akademie Karlsruhe.

**Ztm. Fabian Zinser** legte 2006 die Meisterprüfung ab und wurde stellvertretender Laborleiter bei der Zinser Dentaltechnik GmbH, mit den Schwerpunkten Implantologie, Guided Surgery, CAD/CAM und Marketing. 2007 wurde er DGZI-geprüfter Implantatprothetiker, 2009 zertifizierter Business Coach und 2010 dvct-zertifizierter Business Trainer. 2010 wurde er zum Geschäftsführer ernannt. Er ist Gründer der Studiengruppe Dental Experts Implantology. Sein Dentallabor fertigt seit 2001 CAD/CAM-Restaurationen und seit 2007 digitale Bohrschablonen. Zinser engagiert sich seit 2014 im Bereich 3D-Druck und ist Mitglied im ITI.

### Kontakt

Dr. Dr. Rainer Fangmann MSc MA  
Praxis für Mund-Kiefer-Gesichtschirurgie  
Luisenstraße 28  
26382 Wilhelmshaven  
praxisdrfangmann@gmx.de

## Produktliste

PRODUKT	PRODUKTNAME	FIRMA
Abutment	Variobase	Straumann
CAD-Software	Dental Designer	3Shape
Befestigung	implantlink semi Forte	Detax
Implantate	Straumann Bone Level Tapered	Straumann
	Straumann RC Implantate	Straumann
Intraoralscanner	3Shape Trios 3	3Shape/Straumann
Softwarekomponenten	3shape communicate	3Shape